

T.C  
SİİRT ÜNİVERSİTESİ  
SAĞLIK BİLİMLERİ ENSTİTÜSÜ

**KEDİ VE KÖPEKLERDE ENDODONTİK HASTALIKLAR  
VE SAĞALTIM SEÇENEKLERİ**

**Araştırma Görevlisi Sevdet KILIÇ**

**DOKTORA SEMİNERİ (VETERİNER)**

**CERRAHİ ANABİLİM DALI**

**Danışman**

**Doç. Dr. Mustafa Barış AKGÜL**

**SİİRT-2023**



## İÇİNDEKİLER

<b>SİMGELER VE KISALTMALAR.....</b>	<b>iii</b>
<b>TABLolar LİSTESİ.....</b>	<b>V</b>
<b>ŞEKİLLER LİSTESİ.....</b>	<b>V</b>
<b>1. GİRİŞ.....</b>	<b>1</b>
1.1. ENDODONTİK SİSTEM.....	2
1.2. Diş ANATOMİSİ.....	2
1.2.1. Mine.....	2
1.2.2. Dentin.....	3
1.2.3. Sement.....	3
1.2.4. Pulpa boşluğu.....	3
<b>2. KEDİ VE KÖPEKLERDE GÖRÜLEN ENDODONTİK HASTALIKLARIN ETİYOLOJİSİ.....</b>	<b>4</b>
2.1. KEDİ VE KÖPEKLERDE GÖRÜLEN ENDODONTİK HASTALIKLAR.....	5
2.1.1. Pulpitis.....	6
2.1.2. Pulpa Nekrozu.....	6
2.1.4. Çürük.....	7
2.1.5. Dental Abrazyon.....	8
2.1.6. Dental Atrisyon.....	9
2.1.7. Eksternal Rezorbsion.....	10
2.1.8. İnternal Rezorbsion.....	11
<b>3. ENDODONTİ.....</b>	<b>11</b>
3.1. ENDODONTİK TEDAVİ.....	11
3.1.1. Vital Pulpa Tedavisinin Endikasyonları.....	12
3.1.2. Vital pulpa tedavisinin uygulanma tekniği.....	12
3.1.3. Nonvital pulpa tedavisi.....	13
3.1.4. Standart (cerrahi olmayan) kanal tedavisi.....	13
3.1.5. Kök Kanalının Doldurulması Ve Teknikleri.....	16
3.1.6. Kök Kanalının Tamamen Doldurulmasının Nedenleri.....	16
3.1.7. Tek Kon Tekniği.....	17
3.1.8. Lateral Kompaksiyon Yöntemi (Lateral Compaction).....	18
3.1.9. Vertikal Kompaksiyon Yöntemi.....	19
3.1.10. Gutta Perkanın Avantajları.....	20
3.1.11. Gutta perka'nın dezavantajları.....	21

3.1.12. Kanalin Doldurulma Aşaması Ve Master Konun Hazırlanması.....	21
3.2. RESTORASYON UYGULAMASI.....	22
3.3. RESTORATİF MATERYALLER.....	22
3.3.1. Kompozit.....	22
3.3.2. Kompozit Dolgu.....	22
3.4. KOMPOZİT DOLGULARINDA POLİMERİZASYON.....	23
3.4.1. Otopolimerizan Kompozitler .....	24
3.4.2. Görünür Işık İle Polimerize Olan Kompozitler.....	24
3.4.3. Dual-Cure Kompozitler.....	24
3.5. KOMPOZİT DOLGULARIN YAPIM PRENSİPLERİ.....	24
3.6. KOMPOZİTİN YERLEŞTİRİLMESİ.....	25
3.7. CİLA.....	26
<b>4. KAYNAKLAR.....</b>	<b>27</b>

## ŞEKİLLER LİSTESİ

<b>Şekil 1:</b> Tek köklü diş anatomisi.....	2
<b>Şekil 2:</b> Pulpa Nekrozu.....	6
<b>Şekil 3:</b> Komplikeşyonlu Kron Kırığı (Pulpitis).....	7
<b>Şekil 4:</b> Maksillar 1. molar dişte çürük.....	8
<b>Şekil 5:</b> Maksillar 3. Molar Dişte Dental Abrazyon Ve Açık Pulpa.....	8
<b>Şekil 6:</b> Üst İnsisiv Dişlerde Dental Atrisyon.....	9
<b>Şekil 7:</b> Alveolar Kemik Rezorbsiyonunun Radyografik Görünümü.....	10
<b>Şekil 8:</b> Üst 4. Premolar Dişte İnternal Rezorbsiyonun Radyografik Görünümü.....	10
<b>Şekil 9:</b> Köpekte Kanin Dişe Erişim.....	13
<b>Şekil 10:</b> Köpek Kanin Dişe Erişim Noktası.....	14

## 1. GİRİŞ

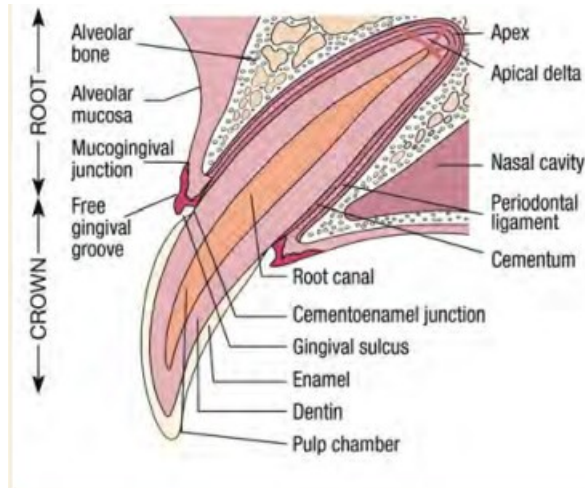
Endodonti terimi dişin iç kısmı olan pulpa dokusunu ifade eder. Pulpa dokusu pulpa boşluğu olarak da ifade edilir. Pulpa boşluğu dişin apikal deltasından gelen kan damarları, lenfatik sistem, sinirler ve bağ dokudan oluşur. Bu yapılar dişin oluşum ve gelişiminin devamı için ihtiyacı olan besin maddelerini taşır. Kedi ve köpeklerde ağız ve diş problemlerinin önemli bir bölümünü dişin pulpa dokusunu etkileyen hastalıklar oluşturur (Bloor 2014). Endodontik hastalıkların bir çok farklı etiyojisi olabilir ancak en sık karşılaşılan nedenler travma, doğuştan veya sonradan oluşan diş bozuklukları, pulpa nekrozu veya inflamasyonla sonuçlanan periodontal hastalıklardır (Clarke 1995). Endodontik tedavinin amacı canlı pulpa dokusunu korumaktır ancak pulpanın canlılığını koruyamadığı durumlarda amaç enfekte veya nekrotik pulpa dokusunu uzaklaştırarak dişin yerinde kalmasını sağlamak ve hastada diş kaybını önlenmek olur. Endodontik tedavi vital pulpa tedavi ve non-vital pulpa tedavisi olmak üzere iki farklı yolla gerçekleştirilir (Love 1997). Vital pulpa tedavisi genellikle hemen teşhis edilen komplike kron kırıklarında başarı oranı yüksek olan ve insan diş hekimliğinde sıklıkla başvurulan bir yöntemdir. Ancak veteriner diş hekimliğinde komplike kron kırıklarının geç teşhis edilmesi, hasta takibinin zor olması ve hastanın kontrolü için genel anestezi ihtiyacının hasta sahiplerinde endişe uyandırması gibi nedenlerden dolayı veteriner diş hekimliğinde çok tercih edilen bir yöntem değildir. Non-vital pulpa tedavisinde ise amaç nekrotik veya enfekte pulpayı ortadan kaldırmak ve dişin yerinde kalmasını sağlamaktır (Juriga ve ark 2008). Tedavi yöntemleri arasında standart kök kanal tedavisi, Weber kök kanal tedavisi, apeksifikasyon ve retrograd yolla cerrahi kök kanal doldurma işlemleri yapılabilir. Bu işlemler arasında veteriner diş hekimliğinde sıklıkla kullanılan ve başarı oranı en fazla olan yöntem standart kök kanal tedavisidir. Bu yöntemler başarısız olursa veya hasta sahipleri bu tedavi yöntemlerinden herhangi birini uygulamayı kabul etmezse diş ekstraksiyonu alternatif bir seçim olabilir (Girard ve ark 2006). Standart kök kanal tedavisinin amacı; diş kök kanal sisteminin enfekte ya da nekrotik kısmının uzaklaştırılması, dezenfeksiyonu, şekillendirilmesi ve doldurulmasıdır. Çeşitli aşamaları olan bu yöntemde işlemin başarılı olabilmesi için birbirini takip eden bu aşamalardan bir önceki uygulamanın uygun bir şekilde yapılması gerekir. Tedavinin ilk aşamasında kök anatomisini ve komplikasyon faktörlerini belirlemek için dental radyografi alınır. Alınan radyografinin ardından dişe uygun giriş yeri belirlenir, dişin

pulpa boşluğu en uygun giriş yeri dişin kırık ya da çürük yeri olabilir veya diş eti marjiniinden yaklaşık 2 mm uzaklıktan giriş yapılabilir. Giriş yapılan yerden pulpa dokusu uzaklaştırılır (pulpektomi), kanal şekillendirme işleminde uygun dental eğeler kullanılarak kanalda 2/3'lük bir genişleme sağlandıktan sonra kanalın dezenfeksiyon işlemi yapıp kök kanalı kurulur. Kanal doldurma işlemi gutta perka, MTA ya da çinko öjenal ile yapılır, ardından restorasyon işlemi gerçekleştirilip diş yüzeyine uygun anatomik şekil verilir (Niemic 2005).

### 1.1. Endodontik sistem:

Endodonti terimi dişin iç kısmı olan pulpa dokusunu ifade eder. Pulpa dokusu pulpa boşluğu olarak da ifade edilir. Pulpa boşluğu dişin apikal deltasından gelen kan damarları, lenfatik sistem, sinirler ve bağ dokudan oluşur. Bu yapılar dişin oluşum ve gelişiminin devamı için ihtiyacı olan besin maddelerini taşır (Bloor 2014).

### 1.2. Diş anatomisi:



Şekil 1: Tek köklü diş anatomisi

Diş anatomik olarak kök ve kuron diye iki ayrı yapı şeklinde incelenir. Dişin kuron kısmını koronal pulpa, dentin ve mine, kök kısmını ise sement, alveolar kemik, apikal delta, kök pulpası oluşturur (Abu-Tahun ve ark 2012).

#### 1.2.1. Mine:

Yapısı nedeniyle vücudun en sert tabakasıdır. Mine %96'sı hidroksiapatit denilen inorganik madden oluşur kalan %4'lük kısmı ise su, protein ve lipitten oluşur. Mine ameloblast adı verilen hücreler tarafından üretilmesine rağmen olgun mine, hücrelidir. Mineral değişimi, tükürük ve mine arasında meydana gelir. Mine

yüzeyinin deminerilizasyonu asitler tarafından tükürük ile tersine çevrilebilir ancak mine kendini yenileyebilme özelliğine sahip değildir (Niemiec 2005).

### **1.2.2. Dentin:**

Pulpa boşluğu ve mine tabakası arasında yer alır. Dentin, %70 oranında kalsiyum hidrosiapatit, %20 oranında protein ve lipid, %10 oranında sudan meydana gelir. Dentin primer, sekonder ve tersiyer dentin olmak üzere 3 şekilde üretilir. Primer dentin dişin ilk tomurcuklanmaya başladığında üretilen dentindir, sekonder dentin dişin yaşamı boyunca fizyolojik olarak üretilen dentindir, tersiyer dentin ise diş hasarında hasar gören dentinin yerini doldurmak için üretilen dentindir (Lyon 1998).

### **1.2.3. Sement:**

Dişin kök kısmını kapsayan, sert diş dokuları arasında fiziksel ve kimyasal olarak kemiğe en çok benzeyendir. Sement %65 oranında hidroksiapatit inorganik materyali, %23 oranında organik materyal ve %12 oranında sudan oluşmuştur (Niemiec 2005).

### **1.2.4. Pulpa boşluğu:**

Anatomik olarak pulpa kök ve koronal pulpa olarak ikiye ayrılır. Pulpa boşluğu kan damarları, lenfatik sistem, sinirler ve bağ dokudan oluşur. Hayvanlarda yaşa bağlı olarak pulpa boşluğu içerisinde hücre yapıları arasında belirgin bir fark yoktur. Ancak yaşlı hayvanlarda, hücrelerin dağılımında ve yoğunluğunda farklılıklar olabilir. Ayrıca yaşa bağlı üretilen dentin miktarının fazla olması nedeniyle yaşlı hayvanlarda pulpa boşluğu daha dar yapıdadır. Pulpanın diş için şekillendirici, savunma ve besleyici görevleri mevcuttur. Pulpa, dişin gelişim ve yaşamının devamı için içerisinde bulunan kan damarları sayesinde çevre dokulara besin sağlar. Gelişimden sonra dentin metabolizması odontoblastik süreçler aracılığıyla dentin üretimine devam eder. Daha yaşlı hayvanların dar pulpa kanalları, dentin üretimi ve diş için gerekli besin yapılarını karşılamakta yetersiz kalabilir (Byers 1984). Pulpanın duyuşal işlevi; ağrıya yanıt vermektir. Bu apikal foramen aracılığıyla pulpaya gelen sinirler yoluyla gerçekleştirilir. Yaşlı hayvanlarda koronal pulpa nekrozundan sonrada pulpal sinirler değişmeden kalabilirler. Pulpanın savunma sisteminde yaralanmaya karşı oluşan yanıt inflamasyondur. İnflamasyon,

pulpaya yönelik yıkıcı etkiyi yavaşlatan kemotaktik bir yanıt oluşturur. Ancak sürekli irritasyonda pulpa travmaya karşı güçlü bir yanıt vermesine rağmen pulpal ölümlerle sonuçlanabilir (Dua ve ark 2014).

## **2. KEDİ VE KÖPEKLERDE GÖRÜLEN ENDODONTİK HASTALIKLARIN ETİYOLOJİSİ**

Kedi ve köpeklerde endodontik hastalığın birçok olası etiyojisi olabilir ancak en yaygın nedeni travmadır. Kedi ve köpeklerde travma nedeni trafik kazaları, taş veya top çarpması, sert cisimleri çiğneme sonucu hayvanlarda pulpanın direkt açığa çıktığı komplikasyonlu kron kırıkları ya da pulpitis nedeni olan komplikasyonsuz kron kırıkları görülebilir. Kedi ve köpeklerde tüm dişler kırılabilir. Ancak kanin dişler uzun kök ve kron yapısından dolayı kırılmaya daha müsait yapıdadır (Capik ve ark 2000). Yapılan bir çalışmaya göre evcil köpeklerin %27'sinin kırık dişe sahip olduğu ve bu köpeklerin %10'unda bir veya daha fazla dişte daha komplike pulpa maruziyeti olduğu bildirilmiştir (Lyon 1998). Kedi ve köpeklerde bazen tek veya birden fazla dişte renk değişikliği gelişir. Renk değişikliği intrapulpal kanamadan kaynaklanır ve ölmekte olan dişin endodontik sistemi içindeki inflamasyonun göstergesidir. İntrinsik lekelenme, kırık bir diş kadar endodontik açıdan önemlidir. Dişte intrinsik lekelenme en sık diş çürüğünde ve kesici dişlerde görülür. Özellikle genç hastalarda bu lekelenme tedavi edilebilir, ancak kalıcı lekelenmeler geri dönüşümlü pulpitis ya da muhtemelen geri dönüşümsüz pulpitis işaret eder (Bellows ve ark 2019). Diş; kanda bulunan enfeksiyon nedeniyle apeksten infiltrasyon yoluyla enfekte olabilir, bu süreç anakrez olarak bilinir ve dişte pulpitis ya da ileri seviyelerde pulpa nekrozuna neden olabilir. Enfeksiyon etkenlerinin artması sonucu diş savunma sistemi yetersiz kalır ve pulpal boşluk irinli hale gelir. Enfeksiyon kaynağı dişin peridontal ligament, alveolar kemik gibi dokularına ilerleyerek diğer dişleri de özellikle birbirine yakın köke sahip molar ve karnasyal dişleri de etkileyebilir (Hale 2001). Evcil hayvanlarda dişleri birbirine sürtme ya da daha az etkili olsa da dişleriyle derilerini kaşıma sonucu diş yüzeyinde aşınma meydana gelebilir. Bu da dişlerde mine ve dentinde ki odontoklastların kaldırabileceği normal süreçten daha hızlı aşınmasına neden olur. Dişlerde atrisyon pulpal irritasyona ya da ileri atrisyon pulpanın açığa çıkmasına sebep olabilir (Hennet ve Girard 2005). Kedi ve köpeklerde diş rezorpsiyonu iç ve diş rezorpsiyon

olarak gerçekleşir ve diş rezorbsiyonunun nedeni tam olarak bilinmemektedir. Dişin iç kısmında başlayan rezorbsiyon direkt olarak pulpayı etkilediği için endodontik sağaltım gerektiren bir durumdur. Diş rezorbsiyonu 5 sınıfa ayrılır;

**Sınıf I:** Diş yüzeyine 0,5 mm'den daha az uzanan erken lezyon.

**Sınıf II:** Dentin içinde ancak endodontik sistemi içermeyen lezyon.

**Sınıf III:** Lezyon endodontik sistemi istila eder.

**Sınıf IV:** Kısmi kron kaybı ile birlikte endodontik sistemi içeren lezyon yapı ve/veya kök rezorpsiyonu.

**Sınıf V:** Tam koronal kayıp, dişeti büyümesi ile birlikte ilerlemiş lezyon ve geniş kök rezorpsiyonu.

Bu sınıflandırmaya göre dişin pulpasını etkileyen ve endodontik sağaltım gerektiren Sınıf III, Sınıf IV ve Sınıf V eksternal diş rezorbsiyonudur (Salvekar ve ark 2010). Kedi ve köpeklerde ağız içerisinde iyi huylu veya kötü huylu olabilen neoplaziler meydana gelebilir, iyi huylu olanlar kemik dokuya metataz yapmaz ancak kötü huylu ağız neoplazileri büyüyüp alveolar kemik dokusuna basınç yapabilir bu basınç sonucu kemikte osteoklastik rezorbsiyona neden olarak diş kökünde veya pulpal boşlukta açılmaya neden olabilir (Soukup ve ark 2015). Hayvanlarda diş çürükleri öncelikle dişin sement ve dentin dokusunu etkileyerek pulpal boşluğa ulaşabilir. Kedi ve köpeklerde diş çürüklerinin insidansı farklıdır. Köpeklerde çoğunlukla ağız içerisinde bulunan çürükleri kolay sindirilebilir karbonhidratların mikroorganizmalar tarafından fermentasyonu ile oluşan asitlerin diş minesini etkilemesi sonucu oluşur. Ayrıca net bir genetik yatkınlıkta söz konusudur. Ağız içerisinde bulunan karyojenik bakterilerin varlığı ve genetik duyarlılığın bir kombinasyonu ile, diş çürükleri daha sık görülebilir (Walsh 1997).

## **2.1. Kedi ve Köpeklerde Görülen Endodontik Hastalıklar:**

### **2.1.1. Pulpitis:**

Pulpa dokusunun yangısıdır. Pulpitis, pulpa dokusunun etkilenme derecelerine göre sınıflandırılır.

1. Akut ya da kronik pulpitis: Klinik tablodaki belirtilerin görülme hızı ve şiddetine göre belirlenir. Akut pulpitislerde ağrı duyumu daha belirgin ve periodontal prop muayenesinde pulpa boşluğunda aktif kanama görülebilir.

2. Tam ya da kısmi pulpitis: Pulpal boşluğunun tamamı ya da sadece bir kısmının etkilenmesine göre belirlenir.
3. Açık ya da kapalı pulpitis: Pulpanın doğrudan ağız boşluğuyla ilişkili olduğu olgular açık pulpitis. Pulpanın dış ortamla temasının olmadığı pulpitisler ise kapalı pulpitis olarak tanımlanır (Okiji ve ark 1997).

### **Klinik Görünüm:**

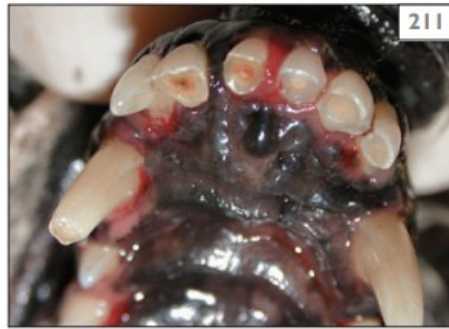Akut pulpitisler genellikle şiddetli ağrıyla seyreder. Hastalarda yemek yemede isteksizlik, çiğneme güçlüğü, salya akıntısı, halsizlik, hareket etmede isteksizlik gibi genel semptomlar gösterirler. Açık pulpitislerde pulpal boşluk pembe renkte ve kanamalı görünür. Kronik pulpitislerde genel semptomlar daha hafiflemiş olup pulpal dokuda kanama görülmez. Kapalı pulpitisler ilgili olmayan hasta sahipleri tarafından dişte sallantı ya da diş kaybı görülmeden çoğunlukla fark edilmez (Foster ve Robinson 1993).

### **2.1.2. Pulpa Nekrozu:**

Pulpitisin geri dönüşümsüz formudur. Diş canlılığını kaybeder (Cobankara ve ark 2006).

### **Klinik görünüm:**

Pulpanın açıkta olduğu pulpa nekrozunda dişin orta kısmı kahverengiden siyaha değişen renkte görülür. Diş canlılığını kaybettiği için hastada klinik olarak ağrı gözlenmez (Cobankara ve ark 2006).



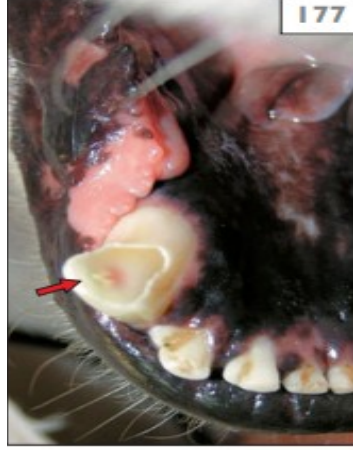**Şekil 2:** Pulpa Nekrozu

### **2.1.3. Komplikeşyonlu Kron Kırığı:**

Dental pulpanın direkt olarak açığa çıktığı diş kırıklarındır. Pulpa maruziyetinin en çok görüldüğü durumdur (Desai ve Chandler 2009).

### **Klinik Görünüm:**

Komplikasyonlu kron kırıkları, komplikasyonsuz kron kırığına benzer ancak komplikasyonlu kron kırıklarında dişin ortasında 1 mm daha küçük açıklıktan başlayıp bazen genç köpeklerde 2 mm ye kadar varan bir boşluk bulunur. Bu boşluk pulpanın canlı olduğu olgularda kırmızı veya pembe renkte görülür ancak pulpanın nekrotik olduğu olgularda boşluk siyah renkte görülür (Desai ve Chandler 2009).



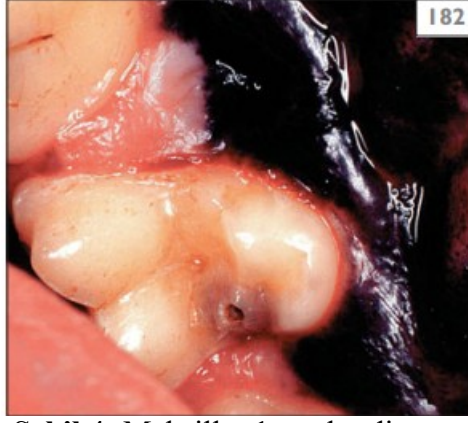**Şekil 3:** Komplikasyonlu Kron Kırığı (Pulpitis)

### **2.1.4. Çürük:**

Bakteriyel enfeksiyonun dentin veya sementi yıkımlayarak dişin pulpal dokusuna ulaşması ve pulpal dokuda ölümle sonuçlanan, dişte renk değişikliği ile karakterize bir patolojidir. İnsanlara ve diğer canlı türlerine kıyasla köpeklerde daha sıklıkla görülür. Köpeklerdeki diş çürükleri kolay sindirilebilir karbonhidratların mikroorganizmalar tarafından fermentasyonu ile oluşan asitlerin diş minesini etkilemesi sonucu oluşur (Eisner ve ark 2013).

### **Klinik Bulgular:**

Oklüzal yüzeylerde veya molar dişlerin temas (interproksimal) yüzeyleri diş çürüklerinin en çok görüldüğü alanlardır. Etkilenen diş yüzeyi genellikle içbükey bir şekle sahiptir. Koyu kahverengi renkte görünen peridodontal prop ile yapılan muayenede yumuşamış yapıda alanlar mevcuttur. Çürüğe neden olan mikroorganizmalarının ilerlemesi nedeniyle müdahale edilmediği sürece diş kaybına neden olur (Eisner ve ark 2013).



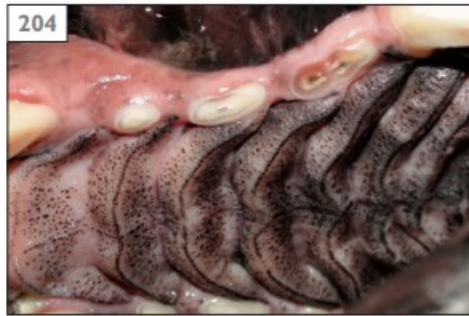**Şekil 4:** Maksillar 1. molar dişte çürük

#### **2.1.5. Dental Abrazyon:**

Karşıt diş dışındaki materyalleri çiğneme sonucu oluşan diş yapısındaki kayıp olarak tanımlanır (Özçelik 2000).

#### **Klinik Bulgular:**

Kanin dişlerin yassı yüzeyleri ve molar dişlerin yüzeylerinde daha çok aşınma meydana gelir. Diş aşındıkça, pulpa daha koyu renkte olan tersiyer (onarıcı) dentin üretimi gerçekleştirir. Aşınma yüzeyi genişledikçe geri çekilen pulpa boşluğu ve pulpa boynuzu üzerine karşılık gelen aşınmış dentin üzerine karşılık gelen alanda kahverengi dairesel bir alan görülür. Aşınma pulpanın yanıt vermesi için yeterince yavaş ilerlerse de pulpa dokusu geri çekilir ve canlı kalabilir. Aşınma pulpanın yanıt vermesinden daha hızlı ilerlerse pulpa dokusu dış ortama açılarak enfektif hale gelir ve olay pulpa nekrozuyla sonuçlanır (Özçelik 2000).



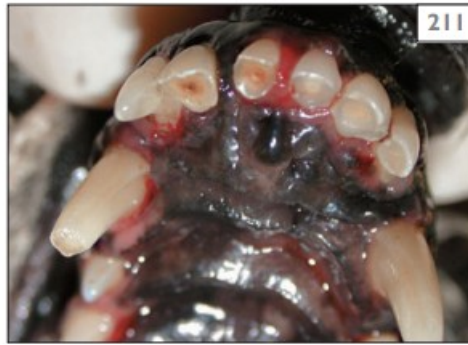**Şekil 5:** Maksillar 3. Molar Dişte Dental Abrazyon Ve Açık Pulpa

#### **2.1.6. Dental Atrisyon:**

Hayvanlarda dişleri karşıt dişe sürtme sonucu görülen diş yapısındaki kayıp olarak nitelendirilir (Adepu ve ark 2018).

### **Klinik Bulgular:**

Normal oklüzyona sahip kedi ve köpeklerde insisiv dişlerin ve molar dişlerin oklüzal yüzeyi hariç klinik olarak görülmez. Yaşlı köpeklerde, maksillar dişlerin insizal çıkıntısının damak yönü ve mandibular kesici dişlerde insizal sırtın labial yönünde bazı yıpranma kayıpları meydana gelebilir. Düz yüzeye sahip insisiv dişler, aşınma yüzeyi düz veya açılı olarak görülür. Aşınma sonucu üretilen tersiyer dentin dişte kahverengi bir görünüm oluşmasına neden olur. Şiddetli aşınma dişte pulpanın açığa çıkmasına ve ilerleyen dönemlerde pulpa ölümüne neden olur (Adepu ve ark 2018).



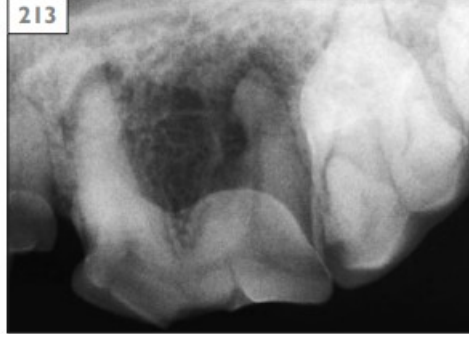**Şekil 6:** Üst İnsisiv Dişlerde Dental Atrisyon

### **2.1.7. Eksternal Rezorbsiyon:**

Dişin başta periondontal yapıları olmak üzere odontoklastlar veya odontoblastlar tarafından yıkımlanması sürecidir (Alkahtani ve ark 2014).

### **Klinik Bulgular:**

Eksternal kök rezorbsiyonu kurona ulaşmadığı sürece klinik olarak görülmez ancak radyografik değerlendirmeler sonucu ortaya konabilir. Rezorbsiyon radyografik olarak diş kök yapısındaki değişken kayıp alanları olarak görünür. Diş kökünde radyolüsent uzanan bir defektin varlığı dişin alveolar kemiğinde rezorbsiyon olduğunun bir göstergesidir. Eksternal kök rezorbsiyonu doğası gereği ağrılı değildir. Ancak periodontal apse veya endodontik herhangi bir enfeksiyon ve sekonder inflamasyon hastada ağrı, yem tüketiminde azalmaya neden olabilir. Rezorbsiyon dişin dış kısmından başlayabilir ve klinik muayenede dişin mine ve dentin yapısındaki kayıp kolaylıkla tespit edilebilir (Alkahtani ve ark 2014).



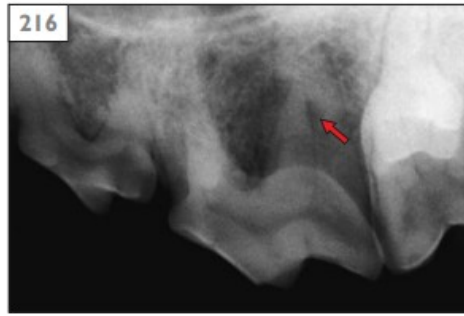**Şekil 7:** Alveolar Kemik  
Rezorbsiyonunun Radyografik  
Görünümü

### **2.1.8. İnternal Rezorbsiyon:**

Kök kanalı ve pulpa boşluğun içinde başlayan diş rezorbsiyonudur (Fristad ve ark 1997).

#### **Klinik Bulgular:**

İnternal diş rezorbsiyonu klinik olarak asemptomatiktir ancak radyografik olarak belirlenebilir. Radyografik olarak diş kökü veya pulpası radyolüsent görülür ve pulpa boşluğunda genişleme tespit edilebilir. Ancak şiddetli bir internal rezorbsiyon kısa süre içerisinde dişte dentin kaybına sebep olarak diş kaybına yol açabilir (Fristad ve ark 1997).



**Şekil 8:** Üst 4. Premolar Dişte  
İnternal Rezorbsiyonun  
Radyografik Görünümü

### **3. ENDODONTİ**

Pulpanın apikal, periapikal, radiküler ve periradiküler hastalıklarının tanı ve tedavisi ile ilgilenen bilim dalıdır.

#### **3.1. Endodontik Tedavi:**

Pulpal dokusunun etkilendiği ve canlılığını tamamen yitirdiği zamanlarda etkilenen dişleri korumak için endodontik tedavi gerekebilir. Aksi takdirde dişin ekstraksiyonu ile sonuçlanan durumlar gerçekleşebilir. Tedavi aynı zamanda dental ve peridental problemlerin çözümüne de hizmet edebilir. Endodontik hastalığı teşhis edebilmek ve kapsamlı bir tedavi planı geliştirebilmek için diş ve endodontik morfoloji, anatomi, patoloji, mikrobiyoloji, immünoloji ve fizyoloji bilgisi gereklidir. Endodontik tedavi vital pulpa tedavisi ve non-vital pulpa tedavisi olmak üzere iki farklı şekilde gerçekleştirilir. Vital pulpa tedavisi, endodontinin ilgili alt bölümüdür. Vital pulpa tedavisinde amaç dişin canlılığını devam ettirmesini sağlamaktır. İnsan diş hekimliğinde sıklıkla uygulanan bir işlemdir ancak veteriner diş hekimliğinde uygulama alanında çeşitli nedenlerle dolayı kısıtlamalar mevcuttur (Eisner 1990).

Endodontik Tedavinin hasta sahipleri tarafından aşağıdaki nedenlerden dolayı çok tercih edilmemektedir;

1. Hastalarda kron kırıklarının veteriner hekimlikler tarafından hemen fark edilmemesi.
2. Standart endodontik tedavinin (kök kanal tedavisi) vital pulpa tedavisine göre daha yüksek ve uzun vadeli başarı oranına sahip olması.
3. Hastaların takibinin daha zor olması ve dental radyografi için genel anestezi ihtiyacının hasta sahiplerinde endişe vermesidir.
4. Komplike kron kırıklarının teşhisin geç konması, pulpal ölümle sonuçlanır ve hasta vital pulpa tedavisi için artık endike değildir (Kuntsi-Vaattovaara ve ark 2002).

#### **3.1.1. Vital Pulpa Tedavisinin Endikasyonları;**

1. Restoratif tedavi gerektiren yüzeysel pulpa ve pulpaya yakın maruziyetler.
2. Ortodontik tedavi gerektiren hastalar.
3. Olgunlaşmamış kalıcı dişlerin radyografik olarak açık apekse sahip olduğu ve periapikal parlaklığı olan dişlerde.
4. Akut (48 saat) komplikasyonlu kron kırıklarında.

5. Teknik: vital pulpa tedavisi kedilerde sınırlıdır. Kedilerde sadece akut canin diş kuron kırıklarında uygulanabilir (Olgart 1996).

### **3.1.2. Vital pulpa tedavisinin uygulanma tekniği**

1. Operatif hazırlık sürecinde hastaya genel anestezi yapılır ve ağrı kontrolü için parenteral ağrı kesici yapılmalıdır.
2. Kök olgunluğu ve diş patolojisini değerlendirmek ve belirlemek için diş radyografisi alınmalıdır.
3. Dişler ultrasonik olarak temizlenmelidir.
4. Diş çevresine epinefrinli bir lokal anestetik verilmeli ve diş veya pulpa boşluğunu duyarsızlaştırmak için bir sinir blokajı yapılır.
5. Ağız boşluğunu %0,12 klorheksidin ile dezenfekte edilir.
6. Açıkta kalan pulpadan steril 1 veya 2 no'lu yuvarlak elmas frezle pulpa boşluğuna ulaşılır.
7. Yuvarlak elmas frez kullanılarak 3 mm koronal pulpa dokusunu çıkarılır.
8. Pulpa kanamasını kontrol etmek için pulpal boşluk steril salinle yıkanır ve paper pointlerle kanama kontrolü yapılır. Beş dakika içinde kontrol altına alınamayan kanama enfekte pulpanın göstergesi olabilir bu durumda vital pulpa tedavisi yerine nonvital pulpa tedavisi yapılmalıdır.
9. Açığa çıkan vital pulpa üzerine, içinde retrograd kompozit taşıyıcı bulunan toz, 2 mm kalsiyum hidroksiti (CaOH) ya da MTA uygulanır.
10. Restorasyon alanı için pulpaya ulaşılan noktanın altından kuron kesilerek hazır hale getirilir (Gioso ve ark 1997).

### **3.1.3. Nonvital pulpa tedavisi:**

Ölü ve enfekte pulpanın uzaklaştırılması ve dişin yerinde bırakılarak hastanın diş kaybının önlenmesi hedeflenir. Tedavi yöntemleri arasında standart kök kanal tedavisi, Weber kanal tedavisi, apeksifikasyon ve retrograd cerrahi kök kanal tedavisi yer alır. Bu terapiler başarısız olursa veya hasta sahibi bu tür tedavi seçeneklerini herhangi birini kabul etmezse diş ekstraksiyonu yapılır (Fulton ve ark 2012).

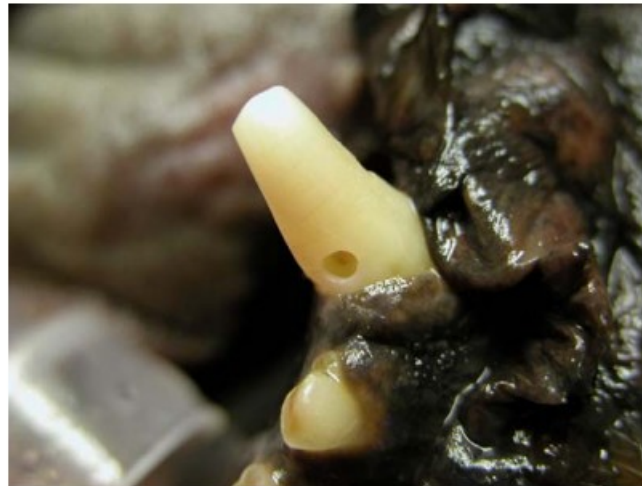### **3.1.4. Standart (cerrahi olmayan) kanal tedavisi:**

Standart kök kanal tedavisi diş işlevini korurken hastada ağrı ve enfeksiyonu kontrol etmenin oldukça etkili bir yoludur. Her diş endodontik olarak tedavi

edilebilir. Kedi ve köpeklerde çok köklü dişlerin ekstraksiyon işlemi hastada diş eti dokusunda aşırı travmatize alan oluşturması ve bunun hastada ciddi ağrı yapması nedeniyle bu dişlerin ekstraksiyonundan kaçınılmalıdır. Standart kök kanal tedavisi üç farklı adımda gerçekleştirilir. Pulpa boşluğuna erişim ve dezenfeksiyon, şekillendirme ve doldurma işlemlerinden oluşur. Kanal tedavisinin başarılı olabilmesi için birbirini takip eden bu adımlarda bir öncesinin düzgün bir şekilde uygulanması gerekir aksi takdirde kök kanal tedavisi başarılı sonuçlar vermez (Capík ve ark 2000).

### **1. Adım (Erişim):**

Eğelerin ve dolgu malzemesi girişi için diş yüzeyinde açılan deliktir. Erişim alanı oluşturulurken bir sonraki adımda yapılacak işlemi düşünerek erişim yapılmalıdır çünkü kök kanalını temizleme ve şekillendirme için apekse olabildiğince düz bir hatta giriş yeri oluşturulmalıdır. Erişim yeri ana kon ve eğelerin pulpa boşluğuna rahatlıkla girebilecek genişlikte olmalıdır. Böylece ana kon ve eğeler erişim açıklığında serbestçe hareket edebilir. Kırık dişlerde genellikle kırık yerinden ulaşılması önerilir ama dişin kırık noktası yukarıda söz edilen kriterleri karşılamıyorsa dişin kırılma yeri her zaman iyi bir erişim noktası olmayabilir. Sağlam kron sahip canin dişlerde pulpaya daha yakın alan olması için diş eti marjininin 2 cm yukarısında giriş yeri açılmalıdır. İki ve üç kök yapısına sahip premolar ve molar dişlerde distal mesial yönlerinde yaklaşım yapmak gerekir (Naeini ve ark 2010).



**Şekil 9:** Köpekte Kanin Dişe Erişim

## 2. Adım (Dezenfeksiyon):

Dezenfeksiyon, kök kanal tedavisinin en uzun kısmıdır ancak doğru yapıldığında son adımı kolaylaştırır. Doldurma işlemi apekse doğru hafifçe sivrilen, tamamen temiz bir kanal gerektirir.

Dezenfeksiyonun ilk adımı çalışma uzunluğunun belirlenmesidir. Çalışma uzunluğunun belirlenmesinde bir eğe dışın giriş yerinden apekse doğru nazikçe itilir ve dental radyografi alınır. Çalışma eğesi kök apeksinden radyografik olarak 2 cm gerisinde olmalıdır. Çalışma eğesinin uzunluğu belirlendikten sonra uzunluk işaretlenir ve kaydı tutulur.

Eğer eğe kök apeksine uzak bir noktada sıkışırsa eğe kesinlikle zorlanmamalıdır ve kanalın yeniden şekillendirilmesi gerekir. Özellikle yaşlı köpeklerde pulpa boşluğunun aşırı daralması sonucu eğe kök apeksine rahatlıkla ulaşamayabilir ve yeniden şekillendirme işlemi gerektirebilir. Bunun için dezenfekte edilmiş kanalın istenilen boyutta açmak için crown-down ve geri adım tekniği denilen iki farklı teknikle kanal yeniden şekillendirilir.

Geri adım tekniğinde ana eğe boyutu apekse ulaşana kadar tüm kanal törpülenir ve bundan sonra kullanılacak olan eğeler bir önceki egeden 1 cm daha kısa ve bir büyük numarası seçilip kanal 3/1'lik bir genişleme sağlanarak pulpa kanalının törpülenme işlemi yapılır.

Crown-down tekniğinde ana kon boyutundan birkaç büyük boyutta eğelerle kanalı açma işlemi başlatılır. Kanalın bu kısmında 3/1'lik bir genişleme sağlandıktan sonra ana kon tekrar kanal içine nazikçe yönlendirilerek çalışma uzunluğu belirlenir. Yapılan çalışmalarda crown-down tekniğinin geri adım atma tekniğine göre kök apeksine zarar verme olasılığının daha az olduğunu savunur (Niemiec 2005).

Kanal törpüleme işleminde iki ana alet türü vardır. Bunlar el ve döner eğelerdir. Döner eğeler genellikle nikel-titanyumdan yapılır (Nİ-Tİ) ve özel bir düşük hızlı el aletiyle çalışmak üzere tasarlanmışlardır. Nİ-Tİ eğeleri kırılabilir ve dikkatli kullanılmaları gerekir eğer yanlış kullanıldıklarında kök kanalına kolayca zarar verebilirler. El aletleri olarak veteriner endodontide sıklıkla kullanılan hedstrom (H-eğeleri), K-raybalar ve kerr (K- eğeleri) mevcuttur. Hedstrom eğeleri, endodontik eğelerin en keskin ve kırılğan olanıdır. Bunlar bir spirale kadar işlenen

metal boşluklardır. Bu, onları benzer boyuttaki bir K-eğesinden daha kırılmaya eğilimli hale getirir. Bu nedenle sadece itme-çekme şeklinde kullanılırlar. Kanalın koronal 3'te 2'si bu eğeler kullanılarak açılır çünkü itme-çekme hareketi kanal eğriliğini iyi takip etme eğilimindedir. K-eğeleri bükülmüş üçgen boşluklardır. Çeyrek dönüş ve itme-çekmede hareketi şeklinde kullanılabilirler. Bunlar orta derecede agresiftirler ve apekte kullanılabilirler. K-raybalar, K-eğelerine benzer ancak daha az bükülürler, K eğelerinden daha az agresiftirler ama K eğelerinden aynı zamanda daha da güçlüdür. K-raybalar itme-çekmede veya çeyrek dönüş yapılarak kullanılabilirler. K-Raybalar sadece kanalı törpülemekle kalmazlar aynı zamanda pulpa posasını da çıkarmada kullanılırlar.

Kanal tamamen törpüledikten sonra kök kanalı irrigasyonu yapılmalıdır. İrrigasyon için %5,25'lik sodyum hipoklorit solüsyonu kullanılmalıdır. İrrigasyonu yapılmış kanal paper pointlerle kurulanır. Kurulama işleminde paper point üzerinde pulpa dokusu veya kan lekesi varsa bu kanalın yeterince irrig edilmediğini gösterir. Böyle bir durumda kanal tekrar irrig edilip paper point kanal içinden temiz ve kuru çıkana kadar kurutulur (Bloor 2014).

### **3. Adım Obturasyon (Doldurma):**

#### **3.1.5. Kök Kanalının Doldurulması Ve Teknikleri**

Kök kanalı tedavisine karar verilen diş kanalı, temizlenip şekillendirildikten sonra doldurulur. Kök kanal dolgusu; temizlenen pulpa boşluğunun üç boyutlu olarak apikal ve lateral yönde tıkamak şartıyla periapikal dokulardan ve koronal bölgeden kanal içine hiçbir giriş yolu bırakmadan yapılmalıdır (Hale 2001).

#### **3.1.6. Kök Kanalının Tamamen Doldurulmasının Nedenleri:**

1. Kanalın doldurulmadan boş olarak kalmış bölümüne periapikal bölgeden eksüdat ve hücre sızıntısı olabilir. Bu proteinli materyalin bozuşma ürünleri periapikal dokularda irritasyon yapar. Enfeksiyonun devamına veya alevlenmesine neden olur. Bu nedenle kanal dolgusu periapikalden gelecek eksüdat sızıntısını önleyecek şekilde yapılmalıdır.
2. Kanal iyi doldurulmamışsa boş kalan kısımlarda canlı bakteriler kalabilir. Bu bakteriler periapikal dokuların içine taşınarak enfeksiyona neden olabilir. Bunu önleyecek şekilde kanal dolgusu yapılmalıdır.

3. Kök kanalı iyice genişletilip, şekillendirilip ve antiseptik uygulansa bile dentin kanalcıkları içerisinde mikroorganizmalar kalabilir. Periapikalden gelen doku sıvısının bu mikroorganizmalara ulaşması engellenirse yaşamlarını sürdüremez ve ölürlür. Çünkü bu sıvı, varlığını sürdüren birçok mikroorganizma için besin kaynağıdır. Eğer kanal apikal ve lateral olarak tam dolarsa bu sıvının ulaşımı engellenmiş olur ve mikroorganizmaların yaşama şansları azalır.
4. Geride kalan diş dokularına destek sağlanmış olur.
5. Periapikal doku iyileşmesi ve biyolojik iyileşme için uygun koşullar elde edilmiş olur (Walsh 1997).

Kök kanalının apekstekteki en dar kısmı dentin-sement sınırıdır ve kanal dolgusu tam bu sınırdaki yani dentin-sement sınırında sonlanmalıdır. Kök kanalı apeksin radyografide görülen en uç noktasına kadar doldurulursa, gerçekte taşkın dolgu yapılmış olur. Bu nedenle, ideal kanal dolgusu radyografik apeksten 0,5-1mm kısa olacak şekilde yapılmalıdır. Bu şekilde doldurulan kanallarda başarı oranı daha yüksektir. Endodontik dolgunun iki bileşenidir vardır. Bunlar gutta perka ve dolgu macunudur. Gutta perka, çinko oksit ve gümüş katkı maddeleri içeren inert bir kauçuktan oluşur. Gutta perka beta aşamasında yumuşak ve esnektir ayrıca ısı veya kimyasallar ile yumuşatılabilir. Doldurmanın başarılı olabilmesi seçilen obturasyon tipine farklı endodontik yöntemlere bağlıdır bunun için farklı teknikler mevcuttur ve gutta perkanın bazı avantaj ve dezavantajları vardır (Alkahtani ve ark 2014).

### **3.1.7. Tek Kon Tekniği**

Master gutta perka kon bu şekilde hazırlandıktan sonra kanal tekrar irriga edilir ve kağıt konlarla kurutulur. Gutta perka kon veya konlar %1 lik NaOCl solüsyonunda 1 dakika tutmakla ve daha sonra %100'lük alkole batırmakla dezenfekte edilir. Daha sonra kanala gönderilecek pat hazırlanır, lentülo, K-tipi kanal eğesi veya reamer (boytelrok) yardımıyla kanala yerleştirilir. Lentülo saat yönünde elle veya angldrüva ile döndürüldüğünde patı apekse doğru iletir. Kanal eğesi kullanılırsa saat yönünün tersine döndürülür. Apikalde kullanılan son eğeden bir numara küçük alet seçilir. Çalışma uzunluğundan 1-2 mm kısa olacak şekilde kullanılır. Lentülo veya kanal aletinin ucuna bir miktar kanal patı koyup kanala gönderilir ve kanal tamamen doluncaya kadar devam edilir. Pat yerleştirildikten sonra, master konun uç kısmının etrafına pat sıvanır ve bir presel yardımıyla önceden

belirlenen işaret noktasına kadar kanal içine yerleştirilir. Eğer kanalı iyi genişletilmemişse, foromen apikaleyi genişletmeden normal genişliğini korumuşsak, pat apikalden dışarı çıkmaz. Kök-kanal boşluğu apikale doğru daralan bir koni şeklinde ve kanalın ucuda oldukça küçük olduğundan patın fazlası pulpa odasına doğru taşar. Bu nedenle apekse doğru oluşan basınçta foramen apikalden taşma olmaz. Presel, işaret noktası olan kesici kenar veya tüberküle temas edince, kon apekste yerini almış olur. Dişin birden fazla kanalı var ise aynı işlemler diğer kanallar için de tekrar edilir. Sonra radyografi alınır. Radyografide, master konun apikal üçlüde hiç boşluk bırakmaksızın kanalın içini doldurduğu ve apekste istenen seviyeye eriştiği görülmelidir. Doldurma işleminin başarılı olduğu anlaşıldığında gutta perka konun fazlası ısıtılmış bir ekskavatörle kesilir (Gioso ve ark 1997).

### **3.1.8. Lateral Kompaksiyon Yöntemi**

Tek kon tekniği ile geniş kök kanalına sahip dişler tamamen doldurulamaz. Kanalın çok iyi doldurulabilmesi için lateral kompaksiyon tekniği önerilir. Birçok dişin kök kanallarının çok geniş olması ve bu tip kanallara tek kon tekniği ile dolgunun iyi yapılamaması nedeniyle lateral kompaksiyon metodu tercih edilmektedir. Kanalın içine konulan master gutta perka'nın etrafına daha ince birçok yardımcı kon gutta ilave edilerek dolgu maddesinin kanalın içine iyice sıkışması sağlanır. Bu teknikte gutta perka ısıtılmadan kanala konduğu için "cold lateral kompaksiyon" denir. Gutta perkanın sıkıştırılabilmesi, bu yöntemin uygulanmasında önemli yer tutmaktadır. Lateral kondensasyon metodunda temel prensip, apikal daralma noktasından 1-1,5 mm uzakta ideal uyum sağlamış ana gutta perkanın yan bölgelerine yardımcı konlar yerleştirilmesidir. Bunun için "spreader" ve "plugger" denilen aletlerden yararlanılır. Gutta perka'ların lateral yönde dentin duvarına sıkıştırılması kadar, apekse doğru yani vertikal yönde sıkıştırılması da önemlidir. Spreader'lar uzun ve uca gittikçe incelen kanal sondalarıdır, ilave edilecek gutta perkalara yer açmak için ve kanaldaki konları dentin duvarına doğru lateral yönde sıkıştırmak için kullanılırlar. Spreaderların el veya parmak ile kullanılan tipleri vardır. Genelde parmak ile kullanılanı tercih edilir. Kanal aletleri gibi numaralandırılmış olup gutta perka konlarının boyutlarına uygundur. Kullanılırken spreadera uygun yardımcı konlar seçilmelidir. Plugger'lar ise uçları düzdür ve gutta perkayı apekse doğru vertikal yönde sıkıştırırlar. Değişik boyuttadırlar ve kanal dolgu tekniğine göre kanalın koronal, orta ve apikal üçte bir bölümlerinde

kullanılmak üzere istenilen boyutta seçilir. Tüm kanal doldurma tekniklerinde olduğu gibi, lateral kondensasyon tekniğinde de, kanalın iyi doldurulabilmesi için, kanala apeks tarafındaki apikal üçte bir kısımdan itibaren dış gövdesine doğru gittikçe genişleyen koni gibi bir şekil verilmesi gerekir. Kanalın şekillendirme ve temizleme işlemi tamamlandıktan sonra steril distile su veya serum fizyolojikle yıkanır ve kurulanır. Daha önce anlatıldığı gibi master kon kanala uyumlandırılır ve gerekli radyografik kontrolü yapılır. Master kon çalışma boyunda sıkışma hissi vermeli ve tam bu boyda kanala yerleşmelidir. Aynı şekilde dolguya geçmeden önce kullanılacak spreaderın da kanal içinde denenmesi gerekir. Spreader kanalda çalışma uzunluğuna 1-2 mm lik mesafeye kadar rahatça girip çıkacak şekilde olmalıdır. Seçilen spreader apikalde kullanılan eğe ile uyumlu olmalı ve apikalden çıkmamalıdır. Yani çalışma uzunluğundan 1-2mm kısa olmalı ve spreader üzerinde lastik işaretleyici ile belirlenmelidir. Master kon ve spreaderın kontrolü tamamlandıktan sonra kanal patı hazırlanır ve kanala bir kanal eğesi, paper point veya lentülo ile gönderilir. Master kon dezenfekte edildikten sonra uç kısmı kanal patı ile kaplanır ve kanala yavaşça yerleştirilir. Bundan sonra sıra yardımcı (ilave) konların yerleştirilmesine gelir. Daha önceden ayarlanan spreader master konun yanından apikal yönde lateral basınç uygulanarak lastik işaretleyicinin olduğu yere kadar kök kanalında ilerletilir. Spreader saat dönüş yönünün tersi yönde 180 derecelik dönüş yaptırılarak dışarı çıkartılır ve üzerindeki kanal patı bir sonraki kullanıma hazır olması için temizlenir. Spreaderın oluşturduğu bu boşluğa aynı kalınlıkta bir yardımcı kon yerleştirilir. Eğer 20 nolu spreader kullanılmışsa 20 nolu gütta perka kullanılmalıdır. Yardımcı kon yerleştirilmeden önce uç kısmı patla kaplanmalıdır. Tekrar spreader ile boşluk açılır ve yardımcı kon yerleştirilir. Bu işleme spreader kanal ağzından 1-2 mm'den fazla ilerlemeyecek aşamaya gelene kadar devam edilir. Kanal dolgusunun radyografi ile kontrolü yapılır. Apikal üçlüde hiç boşluk kalmamalı ve gutta apikalden dışarı taşmamalıdır. Dolgu yetersiz veya taşkınsa tüm gutta perka çıkarılır, pat temizlenir ve yeniden kanal doldurulmaya çalışılır. Kanal dolgusu istenen gibiyse gutta perka fazlalıkları ısıtılmış bir aletle kesilir (Özçelik 2000).

### **3.1.9. Vertikal Kompaksiyon Yöntemi**

Bu yöntemle; ısıtılmış gütta perkanın vertikal yönde sıkıştırılması sonucunda kanalların üç boyutlu olarak doldurulabileceği ve soğuk lateral kondensasyona göre

daha avantajlı olduğu bildirilmiştir. Bu yöntemin uygulanması için önce; preparasyonu tamamlanmış kanala apikal, orta ve koronal bölgelerine uygun pluggerların seçimi ve uyumlandırılması yapılır. Sonra ana kon seçilir ve radyografik kontrolü yapılır. Ana gutta perka kon kanala az bir patla yerleştirildikten sonra ısıtılmış bir spreader ile kontrollü olarak yumuşatılır. Yumuşatılan guttanın bir kısmı spreader ile çıkarılır ve geri kalan gutta perka kanal içinde vertikal yönde sıkıştırılır, yani vertikal kondensasyon yapılır. Teknik diğerlerine göre daha zor ve zaman alıcıdır. Ancak daha homojen ve üç boyutlu bir dolgu sağladığı, yan kanal ve apikal foramenlerin mükemmel bir şekilde doldurulduğu bildirilmiştir. Özellikle maksimum kondensasyon gerektiren durumlarda; internal rezorpsiyon veya geniş bir yan kanalı olan dişlerde, post-core yapılacak dişlerin apikal bölgelerinin doldurulmasında önerilmiştir (Hennet ve Girard 2005).

Minimal düzeyde pat içeren, yoğun ve homojen gutta perka kitlesi oluşturan bir dolgu sağlamasına karşın bir takım dezavantajları da mevcuttur:

1. Foramen apikalenin geniş olduğu durumlarda taşkın dolguların görülmesi
2. Uygulama süresinin uzun olması
3. Eğri kanallarda kullanımının zor olması
4. Zayıf köklerde enine ve boyuna kök kırıklarının görülmesi (Naeini ve ark 2010).

### **3.1.10. Gutta Perkanın Avantajları:**

1. Sıkıştırıla bilirlilik: Gutta perkanın kanal duvarlarına iyi bir adaptasyonunu sağlar.
2. Toksisitesi düşük düzeydedir. Toksik özellikleri azdır ve küçük miktardaki taşkınlıkları çoğu defa periapikal dokular tarafından iyi tolere edilebilmektedir.
3. Ebatsal stabilite: kanal dolgusu yapıldıktan sonra ağız ısı değişimlerinin etkisi ile ebatsal bir değişiklik göstermez.
4. Radyopasite: İçeriğindeki radyoopak maddeler sayesinde dental radyogarfilerde kolaylıkla görülür.
5. Isıtıldığı zaman plastik özellik kazanır. Bu özelliği ile ısıtılmış gutta perka tekniklerinin uygulanabilmesi sağlanır.

6. Kanalın içerisinde rezorbe olmaz.
7. Gerektiğinde kanaldan kolayca çıkarılabilir. Gutta perkanın bazı solventlerde eriyebilmesi tekrarlayan tedavilerde kanaldan sökülmesini kolaylaştırır. Ayrıca ısı uygulamasıyla da yumuşatılarak kanaldan boşaltılması sağlanır (Okiji ve ark 1997).

### **3.1.11. Gutta perka'nın dezavantajları:**

1. Gutta perkanın yeterince sert olmaması nedeniyle vertikal veya lateral baskılarda kolayca kıvrılabilmektedir.
2. Adeziv özelliği olmadığından kanal duvarlarına tam olarak yapışamaz ve aralık kalır.

Gutta perkanın kanal dolgusu olarak avantajları, dezavantajlarına göre daha fazladır. Dentine adezyon zayıflığı nedeniyle bir kanal patı ile birlikte kullanılmaktadır. Kök kanalının tüm boşluklarını tam olarak doldurması ve kanal duvarlarına daha iyi adaptasyon sağlaması için ısı uygulayarak kullanılan teknikler geliştirilmiştir (Fulton ve ark 2012).

### **3.1.12. Kanalın Doldurulma Aşaması Ve Master Konun Hazırlanması**

Preparasyon ve dezenfeksiyonu yapılmış kanalın doldurulmasına karar verildikten sonra son olarak irrigasyon yapılır ve kanal kağıt konularla (paper-point) kurutulur. Kanal duvarlarının daha iyi kurutmak yani dehidrate etmek için kanala %95'lik etil alkol veya %99'luk izopropil alkol enjektörle az miktarda verilir. Kanalda 2-3 dakika bekletilir, steril kağıt konular çalışma uzunluğundan 1 mm kısa olacak şekilde kanal içine yerleştirilir, kanal içindeki sıvıyı emmesi sağlanır ve sonra çıkarılır. Bu işleme paper-point kuru çıkana kadar devam edilir. Kullanılan bu paper-pointler kanal eğeleri gibi numaralandırılmıştır ve kanalın kurutulması için ana eğeye uygun paper-point seçilmelidir. Bu işlemden sonra sıra master gutta perka konun (ana gutta perka kon) seçimine gelir. Bunun için çalışma uzunluğunda kullanılan son eğeye uygun numara ve boyutta gutta perka kon seçilir. Buna ana kon veya master kon denir. Seçilen ana kon üzerinde çalışma uzunluğu işaretlenir ve kanala patsız olarak yerleştirilir. Kon kanaldan geri çıkarılırken, çekmeye karşı bir direnç göstermelidir. Buna Tug-back denir. Bu durum, konun genişletilmiş kanala uygun olup olmadığının kontrolünde önemlidir. Eğer ana kon kanaldan çıkarılması sırasında bu direnci göstermiyorsa ucundan 0,5mm kesilerek yeniden denenmelidir. Master

konun apikal bölgeye tam olarak uyumunu kontrol için radyografi alınmalıdır. Radyografide master konun apekse 0,5-1mm yakın olduğu görülürse bu kabul edilebilir bir uzunluktur ve ana konun yeri tam olarak belirlenmiş olur. Burada kondensasyon basıncı ve kullanılan patın kayganlaştırıcı etkisiyle kon apikal bölgeye tam anlamıyla adapte olacaktır. Boyutu doğru olan gutta perka pamuk penseyle işaretlenir. Apeksi, dentin tübüllerini kapatmak ve kök kanalındaki düzensizlikleri doldurmak için kök kanal çimentosu kullanılır. Bunun için en yaygın olarak kullanılan mühürleyici çinko öjenaldir. Bir miktar çinko oksit ve bir kaç damla öjenal sıvısı kremi kıvama gelene kadar bir spatula yardımıyla karıştırılmalıdır daha sonra lentülo yardımıyla alınan çinko öjenal saat yönünün tersine döndürülerek kanala sıvanmalıdır. Alternatif olarak gutta perka çinko öjanele daldırılıp kanala işaret noktasının bir cm yukarisından tutularak kanala yerleştirilir. Yerleştirilip sıkıştırılan gutta perka işaretli noktadan kesilir. Son olarak dental radyografi alınır ve kanalda boşluk kalmadığına emin olunur. Dolgu işlemi tamamlandıktan sonra giriş noktasının üzeri yüksek hızda motor, koni veya yuvarlak uçlu elmas frezlere düzeltilerek restotrasyonla hazır hale getirilir (Abu-Tahun ve ark 2012).

### **3.2. Restorasyon Uygulaması:**

Restoratif sağaltım; çürük, mine hipoplazisi, diş kırıkları, aşınma defektleri, rezobtif lezyonlar ya da endodontik işlemlerden sonra diş eski formunu kazandırmak için uygulanan sağaltım prosedürleridir (Cobankara ve ark 2006).

### **3.3. Restoratif Materyaller**

1. Metal alaşımlar (Amalgam)
2. Reçine esaslı restoratifler (Kompozit)
3. Cam iyonomer simanlar (Cobankara ve ark 2006).

#### **3.3.1. Kompozit**

Terim olarak birbiri içinde erimeyen iki veya daha fazla kimyasal maddenin fiziksel olarak karışımı demektir. Karışımı oluşturan materyaller maddeye istenilen özellikleri kazandırabilmek için seçilirler.

Kompozitler temel olarak Matriks (Continues phase) ve Doldurucu partiküllerden (Dispersed phase) oluşurlar. Bir kompozitin matriks kısmı genellikle sistemin üretimi sırasında belirli derecelerde sıvı şeklindedir (Cobankara ve ark 2006).

### 3.3.2. Kompozit Dolgu:

Organik bir matriks, içerisinde belli oranlarda inorganik doldurucular ve doldurucuları organik matrikse tutunmasını sağlayan bağlayıcı kısımdan oluşan dolgu maddeleridir. Genellikle pat şeklinde olup iki patın kimyasal olarak karışımı (otopolimerizan ), ışık (light cure) ve hem kimyasal hem de ışık (Dual-cure) ile polimerize olan türleri vardır (Eisner ve ark 2013).

Kompozit materyaller 3 fazdan oluşurlar;

1. Organik Faz
2. Bağlayıcı Faz
3. İnorganik Faz (Eisner ve ark 2013).

#### 1- Organik Faz

Bu faz içinde monomerler ve ko-monomerler, inhibitörler, polimerizasyon başlatıcılar ve uv stabilizatörler bulunmaktadır (Gioso ve ark 1997).

#### 2-Bağlayıcı Faz

Genellikle “silan” olarak adlandırılan bu ajanlar organik matriks ile inorganik doldurucular arasında bağlantı görevi yaparlar. Bunlar iki fonksiyonlu moleküllerdir. Bir taraftan organik matriksteki metakrilat gruplarıyla kovalent bağlar kurarken, diğer taraftan doldurucuların yüzeyindeki su veya OH gruplarını absorbe ederek yüzeyde esterleşirler. Bu şekilde organik ve inorganik fazları birbirine bağlayarak suya dirençli kompozit materyallerin oluşumunu sağlarlar (Gioso ve ark 1997).

#### 3-İnorganik Faz ( Dispersed Phase):

Bu fazı; cam partiküller, quartz, alüminyum ve lityum silikat , bor silikat ve hidroksilapatit gibi inorganik doldurucular oluşturur. İnorganik doldurucuların yapısına St (Stronsiyum), Ba (Baryum), Zn (Çinko), Zr (Zirkonyum) gibi iyonlar ilave edilerek aşınmaya dirençli radyo-opak radyografik görüntü veren kompozit rezinler elde edilmiştir. Bu tür doldurucular rezinin fiziksel özelliklerini geliştirmek için kullanılırlar. İnorganik doldurucuların rezin içindeki oranının artması kompozit kalitesini olumlu yönde etkiler (Gioso ve ark 1997).

### **3.4. Kompozit Dolgularında Polimerizasyon**

Kompozit dolgu maddeleri yapılarında bulunan monomerlerin polimer haine dönüşümleri ile sertlik kazanırlar (Love 1997).

#### **3.4.1. Otopolimerizan Kompozitler :**

Otopolimerizan kompozitler veya kimyasal yolla polimerize olabilen kompozitler olarakta bilinirler. Genellikle iki pat halinde bulunurlar. İnitiatör (başlatıcı) ve akseleratör (hızlandırıcı) içeren iki patın üretici firmanın önerdiği süre içinde karıştırılmasıyla polimerizasyon başlar. Karıştırılmasından kaviteye yerleştirilmesi için geçen süreye “uygulama süresi” denir. Kaviteye yerleştirilmesinden sertleşinceye kadar geçen süreye “bağlanma zamanı” denir (Soukup ve ark 2015).

#### **3.4.2. Görünür Işık İle Polimerize Olan Kompozitler:**

Bu tür kompozitlere fotopolimerizan kompozitlerde de denir. Polimerizasyonun olabilmesi için ışığın 450-500 nm (nanometre) dalga boyunda (*bu mavi ışığın görünme aralığıdır*) veya en az 300 miliwatt/cm<sup>2</sup> de olması gerekir. Kompozitlerin içinde bu ışığı absorbe ederek polimerizasyonu başlatan iniatörler bulunmaktadır. Bu amaç için en çok kullanılan madde-diketon olan kamferokinon’ dur (Adepu ve ark 2018).

#### **3.4.3. Dual-Cure Kompozitler:**

Akışkan özellikte olduklarından daha çok yapıştırma materyali olarak kullanılırlar. Hem ışık hem de kimyasal olarak polimerize olabilen kompozitlerdir (Bellows ve ark 2019).

### **3.5. Kompozit Dolguların Yapım Prensipleri:**

1. Diş uygun kanal tedavisi yapılması
2. Bizotaj: Diş restorasyon yüzeyinin mine kenar köşelerinin 45’lik açı ile bitirilmesi olarak tanımlanır
3. Nem izolasyonu: restoretif meteryalin uygulanacağı yüzeyin tamamen kurutulması
4. Asit (bonding) uygulanması (Bellows ve ark 2019)

### **Smear Tabakası:**

Tur ile çalışan tüm aletler kestikleri materyalleri etrafa yayarlar. Bu materyallerde yüzeye tutunarak bir tabaka oluştururlar. Bu tabakaya “Smear Tabakası” denir. Diş dokularının kesimi sırasında da yüzeyde smear tabakası oluşur. Smear tabakasının uzaklaştırılarak dentin kanallarının açılmasına neden olur. Açılan dentin kanalları içine bonding rezinin akması ile diş ile kompozit rezin arasında adezyon sağlar (Soukup ve ark 2015)..

### **Etki mekanizması:**

Asitlik etki; inorganik dokunun erimesini sağlar. Etki düzeyi ise, asidin konsantrasyonuna ve bekleme süresine göre değişir (Naeini ve ark 2010).

#### **1. Mine yüzeyi:**

%98'i inorganik doku olan mine yüzeyine asit uygulama ile yüzeyde hidrojen iyonu konsantrasyonu artar. Bu artış ile kristal altıgen yapıdaki mine prizmalarının merkezinde çatlamlar ve çökme olur. Böylece yüzeyde bal peteği görünümünde girintiler oluşur. Bu da mikro mekanik bağlanmanın artmasını sağlar (Naeini ve ark 2010).

#### **2. Dentin yüzeyi:**

Dentin kanalları smear ile dolu olduğundan asit, smear içindeki inorganik doku ile altındaki inorganik dentin dokusunu eritir. Smear tabakası yüzeye asılı kalır. Yıkılarak adezyona hazır yüzeyler oluşturulur.

Kompozit rezinler için, sitrik asit, nitrik asit, oxalik asit, maleik asit ve fosforik asit kullanılabilir. En çok kullanılanı fosforik asittir. %32-37 lik konsantrasyonları tercih edilmektedir. Mine yüzeyine 30 saniye, dentin yüzeyine ise 15 saniye uygulanır. Asidin uygulandığı yüzey sınırlarının görülebilmesi için asidin renkli ve jel şeklinde olması gereklidir. Genellikle kompozit seti içinde mavi renkteki enjektörlerde kullanıma sunulur (Adepu ve ark 2018).

### **3.6. Kompozitin Yerleştirilmesi:**

Kompozitin kaviteye yerleştirilmesinden önce kompozitin komşu diş yapışmasını engellemek, dolgu sınırlarının kavite dışına taşmamasını sağlamak ve dolguyu daha iyi şekillendirebilmek için (hazırlanan kavite şekline göre) matriks, strip kron ve sellüloid bantlardan yararlanır. Neme karşı çok duyarlı olduklarından

kompozitin uygulandıđı yerin iyice kurutulması gerekir. Eđer bu sađlanamıyorsa kompozit diře yapıřamayacađından uygulanmamalıdır.

Kimyasal olarak polimerize olan kompozitlerde, eřit oranlardaki iki patın karıřtırılmasından sonra kompozit, kaviteye metal olmayan spatüllerle tařınır. Kaviteye gerekli miktarın bir seferde tařınması istenir. Gerekirse ek yapılabilir. Sertleřmelerinin ardından özel karbit veya ok ince elmas frezlerle kenarlar ve fazlalıklar dzeltilir.

Grnr ıřık ile polimerize olan kompozit zellikle ıřık ile polimerize olan kompozitlerin yerleřtirme ařamaları olduka dikkatli yapılmalıdır. Fazla kompozit miktarı daha fazla polimerizasyon bzlmesine neden olacađından kavite iine yerleřtirilen kompozit miktarının kalınlıđının 2mm'yi gememesi gerekir. Bu sorunu en aza indirebilmek iin kompozit dolgu maddesinin kavite bořluđunu dolduracak tek bir ktle yerine incremental teknik ile yerleřtirilmesi istenir (Adepu ve ark 2018).

#### **Incremental Teknik:**

ıřık ile polimerize olan kompozit dolgu maddesinin 2 mm kalınlıđı gemeyecek kk tabakalarla kavite iine yerleřtirilmesine denir. Her tabaka iin *geleneksel bir halojen ıřık cihazı* kullanılacaksa *en az 40 saniye* ıřık uygulanmalıdır. Polimerizasyonun bařarılı olabilmesi iin kompozit rezin ile ıřık arasındaki mesafenin mmkn olduđu kadar az olması gereklidir (Desai ve Chandler 2009).

Kompozit dolgu maddesinin polimerizasyon sırasında bir miktar bzlmesi zellikle aproksimal blgelerde daha fazla uygulama zorluđu getirmektedir.

1. ıřık ile polimerize olan kompozitlerde polimerizasyon ıřıđın geldiđi yne dođrudur. ıřık okluzal blgeden verildiđinde kompozit dolgu maddesi diře istenilen gte bađlanmadıysa gingival basamakta bzlme nedeniyle diř dokusu ile dolgu maddesi arasında bir aralanmaya neden olur.
2. Kompozit rezin ile polimerizasyon amalı kullanılan ıřık arasındaki mesafenin artması aproksimal blgeye ıřıđın yeterli gte ulařmamasına neden olur ki, bu da yarı sertleřmiř resin-dentin bađlantılarının oluřumuna yol aar.

Her iki durumda da kompozit-diř arasındaki aralanmalardan sızıntı ve bakteri giriři olacaktır. Buna bađlı olarak post-operatif duyarlılık, renklenme, seconder rk ve periodontal problemler grlr. Aproksimal blgede grnen bu

sorunları yenebilmek için; kompozit endikasyonları ve yapım kurallarına uyulması dışında, gelişmiş dentin bonding ajanlar ve ışığı yansıtan kamaların kullanılması önerilmektedir. Bu kamalar ışığı 180° yayma özelliğine sahip olduklarından aproksimal bölgelere doğru açı ve gerekli güçte ışık ulaşabilmesini sağlarlar (Desai ve Chandler 2009).

### **3.7. Cila:**

Polimerizasyonları tamamlanan kompozit restorasyonların bitirme işlemleri karbit veya çok ince elmas frezlerle yapılarak cila işlemlerine geçilir. Kompozit uygulanmış yüzeylere mutlaka cila işlemleri yapılmalıdır. Pürüzlü yüzeyler gıda retansiyon yeri oluşturacaklarından renklenmelere ve sekonder çürüklere neden olabilirler. Kompozitlerde cila disklerle yapılır. Kalından inceye sırasıyla yüzeylere uygulanır. Her ne kadar kompozitler ısıyı iletmeseler de çok uzun süre susuz çalışılmamalıdır. Uzun süre susuz yapılan çalışmalarda kavite kenarlarında beyaz çizgiler oluşur. Bu çizgiler zamanla kaybolurlar. Cila işlemleri için silikon esaslı lastik frezler ve arkansas taşı disklerin ulaşamadığı yüzeyleri için kullanılabilir (Kuntsi-Vaattovaara ve ark 2002).

## **4. KAYNAKLAR**

- Abu-Tahun I, Al Rabab'ah A, Khraisat A, (2012). A review of the questions and needs in endodontic diagnosis. *Odontostomatol Trop*, 35(140), 11-20.
- Adepu R, KBp R, Kumar G, (2018). Carnassial tooth abscess (Dental Fistula) and its surgical management in five dogs. *The Pharma Innovation Journal*, 7(4), 608-9
- Alkahtani A, Al Khudhairi TD, Anil S, (2014). A comparative study of the debridement efficacy and apical extrusion of dynamic and passive root canal irrigation systems. *BMC Oral Health*, 14, 1-7.
- Bellows J, Berg ML, Dennis S, Harvey R, Lobprise HB, Snyder CJ, ..& Van de Wetering AG, (2019). 2019 AAHA Dental Care Guidelines for Dogs and Cats. *J Am Anim Hosp Assoc*. 55(2), 49-69.
- Bloor C, (2014). Endodontics in dogs and cats. *The Veterinary Nurse*, 5(3), 138-143.
- Byers MR, (1984). Dental sensory receptors. *Int Rev Neurobiol*, 25, 39-94.
- Capík I, Ledecy V, Sevcik A, (2000). Tooth Fracture Evaluation and Endodontic Treatment in Dogs. *Acta Vet Brno*, 69(2), 115-122.
- Cobankara FK, Orucoglu H, Sengun A, Belli S, (2006). The quantitative evaluation of apical sealing of four endodontic sealers. *J Endod*, 32(1), 66-68.
- Clarke DE, (1995). Endodontics of dogs and cats: an alternative to extraction. *Aust Vet J*, 72(10), 383-389.
- Desai S, Chandler N, (2009). Calcium hydroxide- based root canal sealers: a review. *J Endod*, 35(4), 475-480.

- Dua D, Dua A, Uppin VM, (2014). A scanning electron microscopic evaluation of intracanal smear layer removal by two different final irrigation activation systems. *Contemp Clin Dent*, 5(1), 37.
- Eisner ER, Holmstrom, S.E Bellows, J., Juriga S., Knutson, K., Niemiec, B.A Perrone, J. (2013). Standard of care in North American small animal dental service. *Vet Clin North Am Small Anim Pract*, 43(3), 447-469.
- Eisner ER, (1990). Transcoronal approach for endodontic access to the fourth maxillary premolar in dogs. *J Vet Dent*, 7(4), 22-23.
- Foster E, Robinson PP, (1993). The incidence and distribution of branched pulpal axons in the adult ferret. *Arch Oral Biol*, 38(11), 965-970.
- Fristad I, Kvinnsland IH, Jonsson R, Heyeraas KJ, (1997). Effect of intermittent long-lasting electrical tooth stimulation on pulpal blood flow and immunocompetent cells: a hemodynamic and immunohistochemical study in young rat molars. *Exp Neurol*, 146(1), 230-239.
- Fulton AJ, Fiani N, Arzi B, Lommer MJ, Kuntsi Vaattovaara H, Verstraete FJ, (2012). Outcome of surgical endodontic treatment in dogs: 15 cases (1995–2011). *J Am Vet Med Assoc*, 241(12), 1633-1638.
- Gioso MA, Knobl T, Venturini MA, Correa HL, (1997). Non-apical root canal ramifications in the teeth of dogs. *J Vet Dent*, 14(3), 89-90.
- Girard N, Southerden P, Hennet P, (2006). Root Canal Treatment in Dogs and Cats. *J Vet Dent*, 23(3), 148-160.
- Hale FA, (2001). Localized intrinsic staining of teeth due to pulpitis and pulp necrosis in dogs. *J Vet Dent*, 18(1), 14-20.
- Hennet P, Girard N, (2005). Surgical Endodontics in Dogs: A Review. *J Vet Dent*, 22(3), 148.
- Juriga S, Marretta SM, Weeks SM, (2008). Endodontic treatment of a non-vital permanent tooth with an open root apex using mineral trioxide aggregate. *J Vet Dent*, 25(3), 189-195.
- Kuntsi-Vaattovaara H, Verstraete FJM, Kass PH, (2002). Results of root canal treatment in dogs: 127 cases (1995–2000). *J Am Vet Med Assoc*, 220(6), 775-780.
- Love RM, (1997). Effects of dental trauma on the pulp. *Pract Perio Aesthet Dent*, 9, 427-436.
- Lyon KF, (1998). Endodontic therapy in the veterinary patient. *Vet Clin North Am Small Anim Pract-Canine Dentistry*, 28(5), 1203-1236.
- Naeini AT, Hahromi AR, Mehrshad S, (2010). Bilateral Abscesses of the Maxillary Carnassial Teeth in a Female pekinese. *Turk J Vet Anim Sci*, 34(5), 461-464.
- Niemiec BA, (2005). Fundamentals of endodontics. *Vet Clin North Am Small Anim Pract*, 35(4), 837-868.
- Okiji T, Jontell M, Belichenko P, Bergenholtz G, Dahlstrom A, (1997). Perivascular dendritic cells of the human dental pulp. *Acta Physiol Scand*, 159, 163-169.
- Olgart L, (1996). Neural control of pulpal blood flow. *Crit Rev Oral Biol Med*, 7, 159-171.
- Özçelik B, (2000). Histopathological evaluation of the dental pulps in crown fractured teeth. *J Endod*, 26(3), 271-273.
- Salvekar SP, Chauhan AR, Dandge BP, Panchbhai VS, Gahold BM, Akhare SB, (2010). Management of Carnassial Tooth abscess-An Endodontic problem leading to Dental Fistula in Dogs. *Intas Polivet*, 11(2), 278-279.
- Soukup JW, Hetzel S, Paul A, (2015). Classification and epidemiology of traumatic dentoalveolar injuries in dogs and cats: 959 injuries in 660 patient visits (2004-2012). *J Vet Dent*, 32(1), 6-14.

Walsh LJ, (1997). Serious complications of endodontic infections: some cautionary tales. Aust Dent J, 42, 156-159.